


Retslægelig undersøgelse af børn udsat for seksuelt overgreb



University of Aarhus
Institute of Forensic Medicine
Department of forensic pathology

Jytte Banner
Vicestatsobducent, PhD

Retslægelig undersøgelse af børn udsat for seksuelt overgreb

- Definition
- Ikke akut overgreb
- Erklæring
- Myter
- Vurdering



University of Aarhus
Institute of Forensic Medicine
Department of forensic pathology

Jytte Banner
Vicestatsobducent, PhD

Definition af seksuelle overgreb mod børn

- "Når et barn inddrages i seksuelle aktiviteter, som det ikke kan forstå rækkevidden af, udviklingsmæssigt ikke er parat til og derfor ikke kan give tilladelse til og/eller aktiviteter af denne karakter, der overskrider samfundets sociale eller retslige normer"
- C.Henry Kempe



University of Aarhus
Institute of Forensic Medicine
Department of forensic pathology

Jytte Banner
Vicestatsobducent, PhD

Definition

- Seksuel omgang mellem nære familiemedlemmer i nedadstigende eller vandret linie – eller mellem et barn og voksen i en forælderrolle
- Enhver form for seksuel omgang mellem børn og voksne



University of Aarhus
Institute of Forensic Medicine
Department of forensic pathology

Jytte Banner
Vicestatsobducent, PhD

Hyppigheden

- ----- er ikke kendt!!!
- Prævalensen anslås til 5 % i de nordiske lande



University of Aarhus
Institute of Forensic Medicine
Department of forensic pathology

Jytte Banner
Vicestatsobducent, PhD

Dagens sandheder

Seksuelle overgreb forekommer:

- I alle aldre
- I alle samfundsklasser, -miljøer og -kulturer
- I alle relationer mellem køn, alder, sociale lag
- På alle anatomisk gennemførbare måder,
- Indtrængning er ikke obligatorisk



University of Aarhus
Institute of Forensic Medicine
Department of forensic pathology

Jytte Banner
Vicestatsobducent, PhD

Specielle udfordringer vedr. børn

- Ofte uklar/ingen egen beskrivelse
- Ofte lang interval mellem overgreb og undersøgelse



University of Aarhus
Institute of Forensic Medicine
Department of forensic pathology

Jytte Banner
Vicestatsobducent, PhD

Formålet med den retsmedicinske undersøgelse

- Dokumentation af fundene v/undersøgelsen
- Sikre biologiske spor
- Henvise til behandling og follow-up
- Skrive retslægelig erklæring med klar konklusion baseret på anamnese og fund



University of Aarhus
Institute of Forensic Medicine
Department of forensic pathology

Jytte Banner
Vicestatsobducent, PhD

Værdien af undersøgelsen er afhængig af

- Tilgængeligheden
- Egnede lokaler
- Eget udstyr
- Kompetent personale
- Etablerede rutiner for dokumentation og prøvetagning
- Tilstrækkelig baggrundsinformation



University of Aarhus
Institute of Forensic Medicine
Department of forensic pathology

Jytte Banner
Vicestatsobducent, PhD

Inden undersøgelsen

- Bør foreligge politirapport med afhøring af barnet
- Aftales tid for undersøgelsen (ikke samme dag som videoafhøringen)
- Barnet og barnets "trygheds-person" forberedes på undersøgelsen specielt med hensyn til;
- Hvordan undersøgelsen udføres
- Undersøgelsens formål



University of Aarhus
Institute of Forensic Medicine
Department of forensic pathology

Jytte Banner
Vicestatsobducent, PhD

Selve undersøgelsen

- I undersøgelses lokalet er barnet, "tryghedsperson", lægen og dennes medhjælper.
- Der udspørges ikke om selve overgrebet (en politimæssig opgave)
- Almindelig lægelig sygehistorie; urinveje, kønsorganer, afføringsforhold, tidligere traumer
- Almindelig lægeundersøgelse af barnet fra top til tå



University of Aarhus
Institute of Forensic Medicine
Department of forensic pathology

Jytte Banner
Vicestatsobducent, PhD

Selve undersøgelsen

Lægelig undersøgelse af kønsorganer og endetarmsåbning

- Foregår i en behagelig stilling for barnet, siddende eller liggende
- Betragtning/inspektion af kønsorganer og endetarmsåbning uden brug af instrumenter
- Kolposkopisk undersøgelse med (digital) video optagelse
- Evt brug af "glas/plastik-spatel eller "infusion" af luft/vand



University of Aarhus
Institute of Forensic Medicine
Department of forensic pathology

Jytte Banner
Vicestatsobducent, PhD

Undersøgesteknik i rygleje

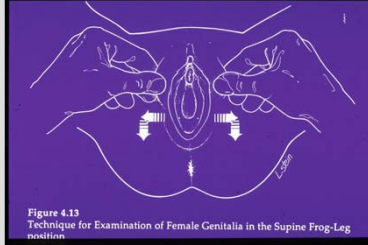


Figure 4.13
Technique for Examination of Female Genitalia in the Supine Frog-Leg position



University of Aarhus
Institute of Forensic Medicine
Department of forensic pathology

Jytte Banner
Vicestatsobducent, PhD

Undersøgesteknik i knæ-albueleje

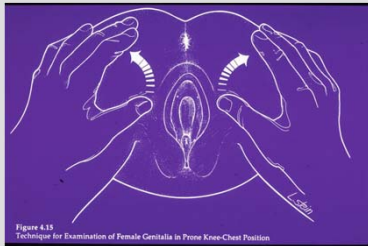


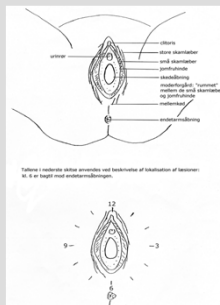
Figure 4.15
Technique for Examination of Female Genitalia in Prone Knee-Chest Position



University of Aarhus
Institute of Forensic Medicine
Department of forensic pathology

Jytte Banner
Vicestatsobducent, PhD

Hvordan beskriver vi



Tilfere i kvindens aldel, størrelse og beskrivelse af labierne. M. 8 er højst med endometriumbrønden.



University of Aarhus
Institute of Forensic Medicine
Department of forensic pathology

Jytte Banner
Vicestatsobducent, PhD

Efter undersøgelsen

- Mundtlig information om undersøgelses fund
- Støtte, opfølgning og behandling (ikke retslægelig opgave, bør være igangsat)
- Skriftlig erklæring



University of Aarhus
Institute of Forensic Medicine
Department of forensic pathology

Jytte Banner
Vicestatsobducent, PhD

Efter undersøgelsen Selve erklæringen

- Tjener som dokumentation for undersøgelsen
- Skal være forståelig og vejledende af hensyn til den politimæssige efterforskning og den senere juridiske behandling
- Bør kunne stå alene og forstås uden tilstedeværelse af andre dokumenter



University of Aarhus
Institute of Forensic Medicine
Department of forensic pathology

Jytte Banner
Vicestatsobducent, PhD

Undersøgelsens brugbarhed

- *" Ved undersøgelse af ydre kønsorganer blev der ikke påvist friske læsioner. Mellemkødet og forholdene omkring endetarmsåbningen var normale.
Det skal bemærkes, at beføling og forsøg på indføring af penis i skeden ofte ikke efterlader synlige skader"*
- Hvad ligger til grund for den lægelige vurdering?



University of Aarhus
Institute of Forensic Medicine
Department of forensic pathology

Jytte Banner
Vicestatsobducent, PhD

Hvad gør undersøgelsen brugbar?

- Hvad er den almene opfattelse?
- Hvad er den lægefaglige opfattelse?
- Hvad ligger til grund for den lægelige vurdering?



University of Aarhus
Institute of Forensic Medicine
Department of forensic pathology

Jytte Banner
Vicestatsobducent, PhD

En buket myter-sandt eller falsk

- Fysisk undersøgelse kan altid afsløre om barnet har været udsat for seksuelt overgreb
- Skader efter overgreb heler med synlige ar eller andre forandringer
- Er jomfruhinden uskadt er der ikke sket noget
- Findes der ingen skader er der ikke foregået noget



University of Aarhus
Institute of Forensic Medicine
Department of forensic pathology

Jytte Banner
Vicestatsobducent, PhD

Privat hospital HC. Andersen

Genetablering af en bristet jomfruhinde foregår ambulant og i lokalbedøvelse ved at man anvender selve den bristede jomfruhinde eller lidt af vaginal-slimhinden til rekonstruktion. Resultatet vil være som fra naturen; der vil ikke kunne skelnes fra det Oprindelige.

Sommerboom- i falske jomfruhinder- **sløre beviset for tab af uskyld.**

Pris: 3200,-kr



University of Aarhus
Institute of Forensic Medicine
Department of forensic pathology

Jytte Banner
Vicestatsobducent, PhD

Tolkning af fund er baseret på

- Standardiseret terminologi
- Viden om anatomiske og bakteriologiske normalfund i forskellige aldersgrupper
- Viden om skader efter sikre overgreb
- Viden om ophealing af skader



University of Aarhus
Institute of Forensic Medicine
Department of forensic pathology

Jytte Banner
Vicestatsobducent, PhD

Rekonstruktion af jomfruhinder

- Hymenrekonstruerende gynækologer lever af forestillingen om jomfruhinden som et entydigt bevis for kvindens "uskyld"
- Første samleje vil medføre blod på lagenet!

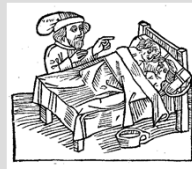

University of Aarhus
Institute of Forensic Medicine
Department of forensic pathology

Jytte Banner
Vicestatsobducent, PhD

Rapporteret blødning ved første frivillige samleje

- Amy J. 2008: < 50%
- Whitley 1978: 56%
- Hagstad 1990: 40%



- Patterson-Brown 1998: 37%



University of Aarhus
Institute of Forensic Medicine
Department of forensic pathology

Jytte Banner
Vicestatsobducent, PhD

Skader efter seksuelle overgreb- hos jomfruer

Resultater af studier - skader

- Biggs, 1998: **9.1%**, notable hymenal perforation- tidspunkt for undersøgelse ikke angivet- følge af voldtægt?
- White 2006: **50%** irreversible/reversible -
- Edgardh, 2001: **69%**, beviser for penetration

Ved vi nok?

- Er studierne sammenlignelige?
- Hvilke skader/terminologi
- Tidspunkt for undersøgelsen efter overgrebet
- Hvordan er undersøgelsen udført?
- Der kan registreres flere skader ved undersøgelse i knæ/albue leje (Boyle-2008)



University of Aarhus
Institute of Forensic Medicine
Department of forensic pathology

Jytte Banner
Vicestatsobducent, PhD

Viden om fund (Adams JA-1996)

- 236 børn (8mdr-17 år), gm dømt, 69% rapporterede penil penetration
- Kolposkopiskefund
- Normal: 28%
- Uspec: 49%
- Mistænkelige fund: 9%
- Unormale fund: 14%
- Fund i endetarmen 1%

- **Konklusion:**
- **Kun 14% med unormale fund**



University of Aarhus
Institute of Forensic Medicine
Department of forensic pathology

Jytte Banner
Vicestatsobducent, PhD

Skader efter ufrivillig samleje hos teenagere (Adams-2000)

- 214
- Overfladebristninger 36%
- Dyb komplet kløft i jomfruhinden ("jomfruer") 19%
- Dyb komplet kløft i jomfruhinden ("ikke jomfruer") 3%

- **Samleje medfører kun I få tilfælde læsion af jomfruhinden både hos jomfruer og ikke jomfruer**



University of Aarhus
Institute of Forensic Medicine
Department of forensic pathology

Jytte Banner
Vicestatsobducent, PhD

Underlivsskader efter ufrivillig samleje hos 12-19 årige piger(Hilden-2004)

- 98 piger <72 timer efter aktuel hændelse
- 39 med skade, 40%
- Dyb komplet kløft i jomfruhinden: 14% af de skadede **og 6% af alle**
- Skade ved bag.com: 50% af de skadede, 20% af alle



University of Aarhus
Institute of Forensic Medicine
Department of forensic pathology

Jytte Banner
Vicestatsobducent, PhD

Samlejedebut efterlader ikke altid fysiske spor

- 52% af debut teenagere havde uskadte jomfruhinde (Adams et al 2004)
- 80% af 36 gravide teenagere havde uskadte jomfruhinde (Kellog et al 2004)



University of Aarhus
Institute of Forensic Medicine
Department of forensic pathology

Jytte Banner
Vicestatsobducent, PhD

Opheling af skader

Heppenstall-Heger et al 2003

- 81 præpubertetspiger undersøgt akut
- bristet bag com A-47, K-25
komplet bristet jomfruhinde A-37, K15
- skader omkring jomfruhinden A-39, K-2
- skader ved endetarm A-31, K-2



University of Aarhus
Institute of Forensic Medicine
Department of forensic pathology

Jytte Banner
Vicestatsobducent, PhD

Man skal være opmærksom på;

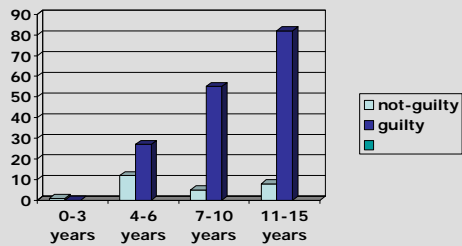
- Læsioner i ydre kønsorganer kan hele op uden at efterlade synlige spor
- Skedeåbningen er elastisk og eftergivelig og kan udvides, uden at der tilkommer synlige spor
- Slimhinde læsioner kan hele op i løbet af ganske få dage uden at efterlade synlige spor



University of Aarhus
Institute of Forensic Medicine
Department of forensic pathology

Jytte Banner
Vicestatsobducent, PhD

Skyldig/ikke skyldig i relation til barnets alder (positive fund mindre væsentlige)



University of Aarhus
Institute of Forensic Medicine
Department of forensic pathology

Jytte Banner
Vicestatsobducent, PhD

- Absence of evidence
- is not evidence of absence



University of Aarhus
Institute of Forensic Medicine
Department of forensic pathology

Jytte Banner
Vicestatsobducent, PhD

Behov for:

- Ensartet klassifikation af skader
- Ensartede undersøgelses teknikker
- Bedre standardisering



University of Aarhus
Institute of Forensic Medicine
Department of forensic pathology

Jytte Banner
Vicestatsobducent, PhD

Værdien af en positiv dyrkning

- Forekomst af genital infektion med *Chlamydia trachomatis* hos børn over 3 år indikerer stærkt et seksuelt overgreb
- Forekomst af *Neisseria gonorrhoea* en stærk indikator for at et seksuelt overgreb har fundet sted.



University of Aarhus
Institute of Forensic Medicine
Department of forensic pathology

Jytte Banner
Vicestatsobducent, PhD

Forekomst af anogenitale vorter

- Hos misbrugte børn 0.9-1.8% (iflg litteraturen)
- Hos ikke misbrugte 1.4% (Arne Myhre, Barneklubben i Trondheim og Nasjonalt ressurscenter for seksuelt misbrakte barn, Oslo)
- Svag indikator for seksuelt overgreb



University of Aarhus
Institute of Forensic Medicine
Department of forensic pathology

Jytte Banner
Vicestatsobducent, PhD

Konklusion

- Det bedste bevis er barnets egen fortælling
- Fundene ved den kolposkopiske undersøgelse vil i langt de fleste tilfælde være normale
- Hovedparten af sagerne henlægges pga bevistes stilling



University of Aarhus
Institute of Forensic Medicine
Department of forensic pathology

Jytte Banner
Vicestatsobducent, PhD

Hvad skal I tage med jer

Head-points

- I vil møde dem
- Problemstillingen er ofte kompleks
- Hvordan ser en jomfruhinde ud
- Hvordan ser skader ud
- Hvordan heler de op
- Hvem ved bedre/



Jytte Banner
Vicestatsobducent, PhD
